

O complexo diagnóstico da meningoencefalite tuberculosa e a sua influência sobre o prognóstico: relato de um caso pediátrico e busca sistematizada da literatura

Henrique Souza Barros de Oliveira¹, Andrea Makssoudian^{II}

Departamento de Clínica Pediátrica do Hospital Geral de Carapicuíba (HGC)

RESUMO

Contexto: A meningoencefalite tuberculosa (MTB) é uma complicação de alta morbimortalidade, rara e temida da tuberculose primária em crianças, acometendo principalmente os lactentes e adolescentes. Diferentemente do que ocorre no acometimento no adulto, os casos pediátricos são, na maioria, diagnosticados quando estão em estágios avançados, o que é justificado pela baixa especificidade clínica e laboratorial da investigação na população desta faixa etária. **Descrição do caso:** Lactente masculino de sete meses de idade chegou ao serviço de referência de seu município com quadro arrastado de tosse, febre intermitente e dificuldade respiratória e, após exames laboratoriais e de imagem sugestivos de broncopneumonia, chegou-se ao diagnóstico clínico de tuberculose miliar com MTB. Durante a internação, já com tratamento instituído e recomendado pelo Ministério da Saúde e pela Organização Mundial de Saúde, o paciente evoluiu com comprometimento neurológico focal, apresentando melhora dos sinais após quatro dias de internação. Após alta, o paciente foi reavaliado, apresentando melhora clínica significativa. **Discussão:** A disponibilidade de métodos com alta especificidade e sensibilidade para o diagnóstico da tuberculose no lactente ainda é baixa, dificultando, assim, a prevenção de complicações em populações oligossintomáticas e com apresentação inespecífica. Observou-se, nesse caso, que, mesmo após o diagnóstico e a implementação do tratamento preconizado para MTB, o paciente evoluiu com discreta sequela neurológica (paresia de membro inferior esquerdo). **Conclusão:** Este estudo evidenciou a relevância do diagnóstico precoce e da implementação do tratamento adequado para evitar sequelas neurológicas que podem ser irreversíveis, determinando evolução clínica favorável.

PALAVRAS-CHAVE: Tuberculose, tuberculose miliar, tuberculose do sistema nervoso central, diagnóstico, prognóstico

INTRODUÇÃO

Apesar dos grandes avanços da medicina para o desenvolvimento de novas drogas, exames bacteriológicos e

imunológicos de alta sensibilidade e especificidade para identificação das mais diversas doenças, a tuberculose continua sendo um dos grandes desafios da saúde pública no Brasil. Segundo a Organização Mundial de Saúde (OMS), o Brasil está

^IGraduando do curso de Medicina do Centro Universitário São Camilo (CUSC-SP), interno no Hospital Geral de Carapicuíba (HGC) e pesquisador do CNPq/PIBIC no Instituto Sírio-Libanês de Ensino e Pesquisa (IEP-HSL).

^{II}Médica pediatra pela Faculdade de Medicina da Universidade de São Paulo (FMUSP), coordenadora do Departamento de Clínica Pediátrica e do Programa de Residência Médica em Pediatria do Hospital Geral de Carapicuíba (HGC). Docente responsável e preceptora do internato de Pediatria da Faculdade de Medicina do Centro Universitário São Camilo (CUSC-SP).

Agradecimentos: Agradecemos profundamente a Rodrigo Ferreira pelo suporte na resolução das figuras do nosso manuscrito.

Endereço para correspondência:

Andrea Makssoudian

Departamento de Clínica Pediátrica do Hospital Geral de Carapicuíba (HGC), Carapicuíba (SP) — CEP 06321-665

Cel. (11) – 4185-7519 — E-mail: andreamakssoud@hotmail.com

Fontes de fomento: o presente estudo não foi suportado por nenhum subsídio ou bolsa auxílio. Conflito de interesse: os autores declaram inexistência de conflito de interesses na realização desta pesquisa.

Entrada: 31 de maio de 2018. Última modificação: 14 de dezembro de 2018. Aceite: 7 de janeiro de 2019.

entre os 22 países com maior número de casos de tuberculose, sendo essa uma das principais causas de óbito em crianças.¹⁻³

A incidência de meningoencefalite tuberculosa (MTB) e de outras formas clínicas da tuberculose é um importante indicador epidemiológico de uma região, já que existe estreita relação com a incidência de casos bacilíferos na população adulta. A MTB é a forma mais grave da tuberculose e corresponde a 5% das formas extrapulmonares.^{2,4,5} Devido ao recente aumento no número de casos de tuberculose e suas diversas formas clínicas em regiões carentes, o presente estudo se propõe a reportar um caso clínico de um lactente com MTB diagnosticado tardiamente e a sua influência no prognóstico.

DESCRIÇÃO DO CASO

Este relato foi avaliado e aprovado pelo Comitê de Ética em Pesquisa (CEP) do Centro Universitário São Camilo (CUSC-SP), sob o número 2.614.800 e CAAE 868858518.8.0000.0062 no dia 23 de abril de 2018.

Lactente de sete meses de vida, sexo masculino, natural e procedente do município de Carapicuíba (SP), Brasil, foi trazido pela mãe (informante) e deu entrada no serviço de referência do município relatando quadro de tosse, febre intermitente, perda de peso (de aproximadamente 2 kg) e desconforto respiratório, com progressiva piora há 25 dias. Durante o período de observação, apresentou dois episódios de crise convulsiva que foram atribuídas ao quadro febril e não foi realizada investigação detalhada a respeito de sua etiologia. Na ocasião, foi feito o diagnóstico de broncopneumonia e broncoespasmo, foi iniciado o uso de ceftriaxone e prednisolona por cinco dias e inalação com beta-2-agonista. O paciente foi transferido com esse quadro para nosso serviço com o intuito de dar continuidade ao tratamento.

A informante referiu que o paciente conviveu com a avó, que apresentava tosse crônica e, posteriormente, evoluiu a óbito por causas desconhecidas. Quanto aos antecedentes pessoais, o paciente possuía carteira de vacinação completa para a idade e ausência de doenças prévias.

Ao exame físico de entrada, o paciente encontrava-se em regular estado geral, hipocorado, hipoativo, hidratado, afebril, anictérico, acianótico, com boa perfusão periférica, taquidispneico e sem linfonodomegalias palpáveis. Quanto aos dados antropométricos, seu peso era de 7 quilos (percentil 50-15) e 65 centímetros de comprimento (percentil 15-3). Ao exame específico dos aparelhos, o respiratório apresentava murmúrio vesicular presente bilateralmente, sibilos e estertores subcrepitantes difusos em ambos hemitórax; ao exame neurológico, perímetro cefálico de 43 cm, irritabilidade, reflexos presentes e normais, sem déficits motores e sem

sinais de irritação meníngea. O abdome e o aparelho cardíaco não apresentaram alterações dignas de nota. Foi feita avaliação inicial e coleta de material para os seguintes exames: hemograma, reação de polimerase em cadeia (PCR), hemocultura, radiografia de tórax, liquor, adenosina deaminase (ADA) no liquor, pesquisa de bacilo álcool-ácido resistente (BAAR) no suco gástrico, sorologia para o vírus da imunodeficiência humana (HIV), urina tipo I, urocultura com antibiograma, broncoscopia com lavado broncoalveolar e cultura para BAAR encaminhada, ao Instituto Adolfo Lutz e biópsia transbrônquica. Implementou-se então antibioticoterapia empírica (com ceftriaxone 100 mg/kg/dia e claritromicina 15 mg/kg/dia) para tratar focos pulmonares e sintomáticos até a liberação dos resultados dos exames complementares apresentados na **Tabela 1** e nas **Figuras 1 e 2**.

A partir do quadro clínico, padrão radiológico e das alterações encontradas no exame de líquido cefalorraquidiano (leucócitos: 75/mm³ com predomínio de linfócitos, glicose: 24 mg/dl, proteína: 96 mg/dl), estabeleceu-se, no segundo dia de internação hospitalar, o diagnóstico de tuberculose miliar com meningoencefalite tuberculosa, e iniciou-se o tratamento preconizado pelo Ministério da Saúde e pela OMS,^{4,5} o esquema básico para tratamento da MTB: RHZ ou RIP (rifampicina, isoniazida, pirazinamida) e dexametasona associada. Após isso, observou-se que, no sexto dia de internação, a febre cessou.

No 16º dia de internação, o paciente apresentou sinais de paralisia facial de origem central e paresia do membro inferior esquerdo. Nesta ocasião, foi solicitada tomografia de crânio, que evidenciou dilatação do sistema ventricular, hipoatenuação da substância branca periventricular (**Figura 2**) e sinais de redução da substância branca parieto-occipital bilateral.

No 19º dia de internação, foi realizada radiografia de tórax de controle, apresentando melhora no padrão miliar com persistência de condensação à direita. A tomografia computadorizada de crânio de controle manteve os mesmos achados anteriores, sem progressão ou regressão da dilatação ventricular.

No 20º dia de internação, o paciente recebeu alta hospitalar e foi encaminhado ao ambulatório de neuropediatria e infectologia pediátrica, sendo mantido o tratamento proposto para MTB. Somente sete dias após a alta hospitalar, constatou-se o resultado positivo de cultura para BAAR no lavado broncoalveolar, sendo possível, nesta ocasião a confirmação bacteriológica da tuberculose e a notificação do caso meningoencefalite tuberculosa. Após seis meses de tratamento, o paciente foi reavaliado clinicamente no serviço e observou-se melhora completa da paralisia facial e melhora parcial da paresia de membro inferior, sendo que o desenvolvimento neuropsicomotor apresentou evolução adequada para idade. Observada ausência de intercorrências e melhora clínica, o paciente permaneceu com o acompanhamento especializado e os respectivos tratamentos propostos.

DISCUSSÃO

A MTB é a complicação mais devastadora da infecção primária da tuberculose, que tem como agente etiológico a *Mycobacterium tuberculosis*. Ainda nos dias atuais, é um

Tabela 1. Exames laboratoriais e de imagem utilizados para o diagnóstico de meningoencefalite tuberculosa no caso descrito

Exames laboratoriais	Resultados
Hemograma	
Hemoglobina	8,5 g/dL
Hematócrito	26,6%
Leucócitos	14.700/mm ³
Segmentados	30%
Bastonetes	1%
Linfócitos	61%
Monócitos	8%
Plaquetas	265 mil/mm ³
Proteína C reativa (PCR)	4,2 mg/L
Urina tipo I	Normal
Urocultura	Sem crescimento bacteriano
Hemocultura	Sem crescimento bacteriano
Anti-HIV	Negativo
Derivado proteico purificado (purified protein derivative, PPD)	0 mm
Líquido cefalorraquidiano (líquor)	
Hemácias	55/mm ³
Leucócitos	75/mm ³
Neutrófilos	25%
Linfócitos	75%
Proteínas	96 mg/dL
Glicose	24 mg/dL
Pesquisa para antígenos bacterianos	Negativo
Adenosina deaminase (ADA)	Negativo
Cultura do líquido	Sem crescimento bacteriano
Lavado broncoalveolar	Cultura positiva para <i>Mycobacterium tuberculosis</i> e baciloscopia positiva para bacilos álcool-ácido-resistentes (BAAR)
Biópsia transbrônquica	Presença de tecido pulmonar colapsado, com agregados alveolares focais de macrófagos e de pneumócitos descamados e pequena quantidade de fibrina
Radiografia de tórax	Presença de infiltrado micronodular difuso e bilateral e condensação em terço médio e ápice de hemitórax direito

HIV = vírus da imunodeficiência humana.

desafio para os clínicos realizar o diagnóstico precoce devido à dificuldade a apresentação frequentemente inespecífica e oligossintomática em lactentes.^{1,2} Diferentemente do acometimento no adulto, a tuberculose no lactente é considerada paucibacilífera, ou seja, a criança é capaz de eliminar poucos bacilos pela tosse, levando à baixa taxa de transmissão para outros indivíduos e à maior dificuldade em realizar o diagnóstico bacteriológico de certeza. Isso faz com que o médico lance mão de outros métodos diagnósticos. Todos esses fatores dificultam o diagnóstico precoce e corroboram para as graves consequências do tratamento tardio.¹⁻³

O diagnóstico da TB deve ser baseado na avaliação clínico-radiológica, exame bacteriológico, cultura, prova tuberculínica (*purified protein derivative*, PPD) e na análise histopatológica. Cabe ressaltar que todos esses exames podem ser insuficientes para o diagnóstico definitivo de tuberculose na criança. Em alguns serviços privados de saúde e centros públicos de referência, é possível realizar a identificação do *Mycobacterium tuberculosis* em tempo real por meio de reação em cadeia da polimerase (*polymerase chain reaction*, PCR), um exame de alta especificidade e sensibilidade para o reconhecimento do material genético dos patógenos. Porém, este exame exige profissionais capacitados, equipamentos adequados e atualmente é disponível em laboratórios de referência do Ministério da Saúde.^{6,7,8} Neste relato, a amostra colhida no lavado broncoalveolar para análise do paciente foi referenciada ao Instituto Adolfo Lutz, São Paulo (SP), centro laboratorial de referência para análises imunológicas e moleculares para doenças infectocontagiosas.

Visto isso, é frequente e recomendado o início da antibioticoterapia para tuberculose na ausência do isolamento da bactéria, desde que haja embasamento em algum dos seguintes critérios:

1. quadro clínico e radiológico sugestivo;
2. positividade do teste tuberculínico;
3. contato com adulto tuberculoso ou com suspeita. Destaca-se ainda,
4. casos de pneumonias de evolução arrastada que não apresentem melhora do quadro clínico-radiológico após duas semanas com a terapia empírica habitual para os principais patógenos.¹

O paciente do presente estudo foi considerado paucibacilífero, mas foi a positividade do BAAR (bacilo álcool-ácido resistente) em cultura do lavado broncoalveolar que consolidou o diagnóstico de MTB. Ademais, apesar da alta especificidade da dosagem de ADA no líquido cefalorraquidiano e a negatividade da prova tuberculínica realizados no paciente, ambos os resultados não corroboraram o diagnóstico. Cabe ressaltar que, em lactentes de baixa

idade, o PPD e a pesquisa de BAAR têm baixa sensibilidade, principalmente em quadros de TB miliar, como este. No entanto, o conjunto de informações clínicas, os achados radiológicos e laboratoriais levaram à hipótese e conduziram ao teste terapêutico, e a confirmação diagnóstica foi possível com a constatação de cultura positiva para BAAR no lavado broncoalveolar.

Realizada a notificação compulsória e instituído tratamento recomendado e preconizado pelo MS e OMS, no 16º dia de

internação, o lactente evoluiu com comprometimento neurológico, que foi atribuído a complicações da doença no sistema nervoso central e confirmado por exame de tomografia computadorizada de crânio, que revelou dilatação do sistema ventricular, bem como alterações na substância branca.

Interessante apontar que a vacina BCG (bacilo de Calmette-Guérin) é capaz de prevenir as formas severas da tuberculose.² No entanto, a vacinação não foi suficiente para prevenir a forma mais grave da doença neste caso.

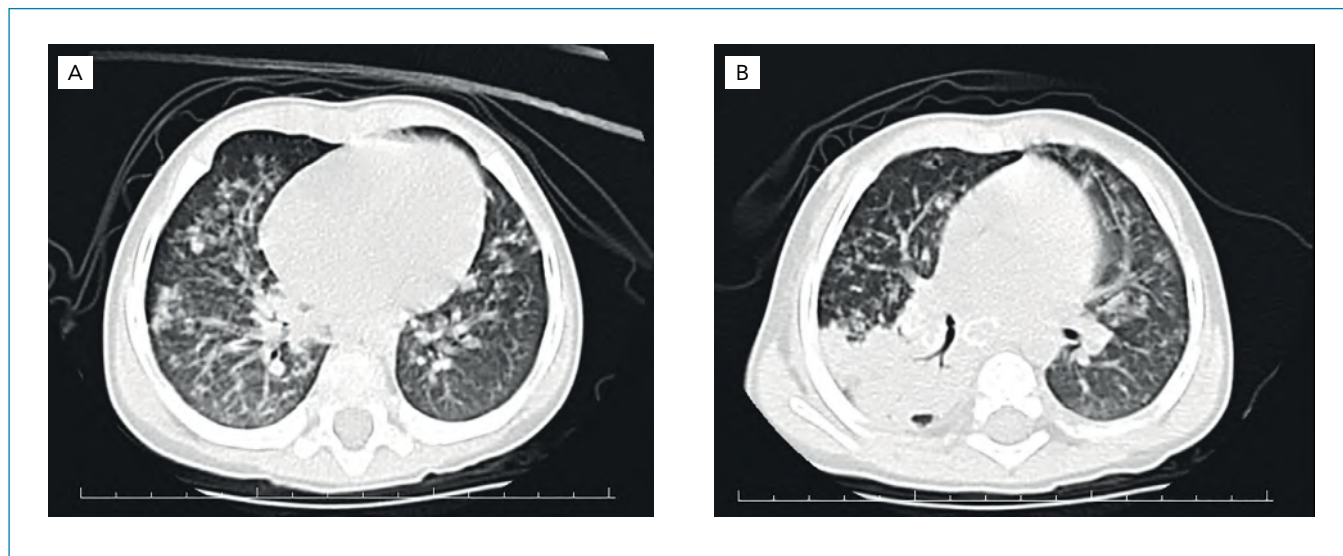


Figura 1. Tomografia computadorizada de tórax (duas incidências do mesmo estudo, A e B) com presença de múltiplas opacificações alveolares distribuídas em ambos os campos pulmonares, sendo que, no lobo inferior e médio, à direita, há aspecto confluinte com consolidação associada a broncograma aéreos, além de um processo pneumônico difuso com formações anelares e calcificações periféricas localizadas no hilo pulmonar à direita e infracarinal (diâmetro > 1 cm).

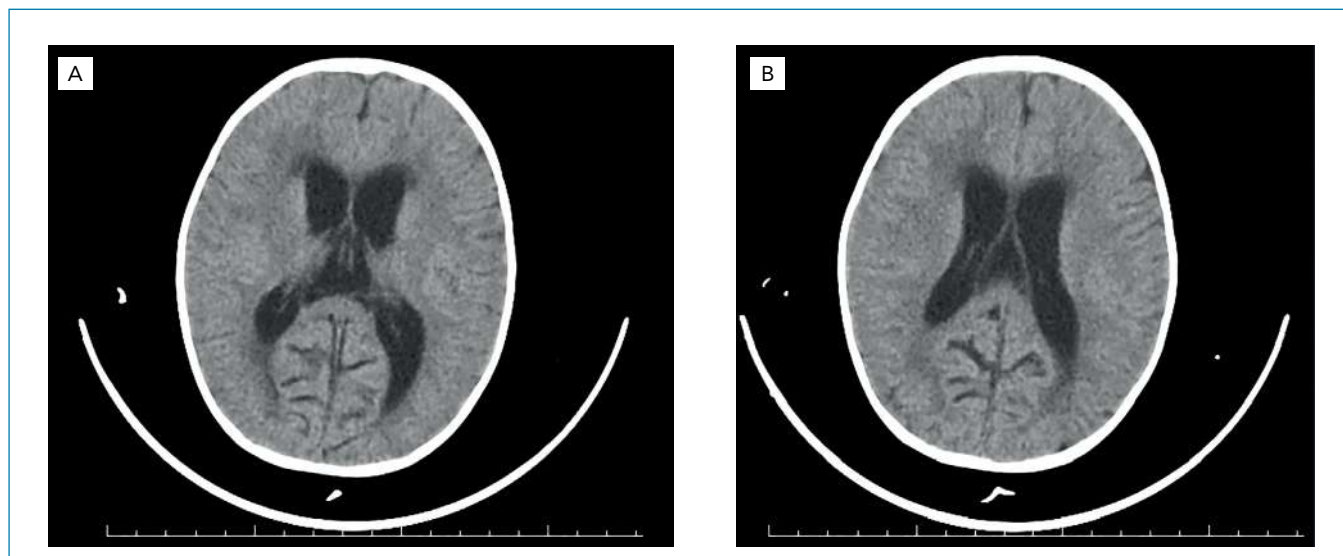


Figura 2. Tomografia computadorizada de crânio (duas incidências do mesmo estudo, A e B) com presença de pequena dilatação do sistema ventricular, com hipoatenuação da substância branca periventricular e sinais de redução da espessura da substância branca parietooccipital bilateral.

Tabela 2. Resultados da busca sistematizada nas bases de dados médicas PubMed, LILACS, Scopus e SciELO realizadas no dia 27/08/2018

Base de dados	Estratégia de busca	Total de referências obtidas	Total de referências relacionadas	Total de referências de estudos brasileiros
PubMed/NCBI	"Tuberculosis, Meningeal"[Mesh] AND "Child"[Mesh]. Filtro: Case Reports	251	72	01
LILACS (Via Biblioteca Virtual em Saúde – BVS)	"Tuberculosis, Meningeal"[Mesh] AND "Child"[Mesh]. Filtro: Case Reports	09	06	02
SciELO (Scientific Electronic Library Online)	"Tuberculosis, Meningeal"[Mesh] AND "Child"[Mesh]. Filtro: Não foi utilizado	03	02	01

Sabe-se que, devido à dificuldade diagnóstica na faixa etária pediátrica, poucos estudos têm abordado a complexa avaliação e identificação de casos de tuberculose infantil, principalmente no Brasil (**Tabela 2**). Essa escassez prejudica o desenvolvimento de políticas públicas voltadas à prevenção e controle da doença.¹ Portanto, este estudo estimula o desenvolvimento de outros trabalhos com o mesmo propósito, além de corroborar com a literatura nessa temática.

CONCLUSÃO

O presente estudo evidenciou, por meio deste caso clínico, a relevância do diagnóstico precoce e a implementação do tratamento adequado para evitar sequelas neurológicas da tuberculose que podem ser irreversíveis, determinando a evolução clínica favorável do paciente.

REFERÊNCIAS

1. Cano APG, Romaneli MTN, Pereira RM, Tresoldi AT. Tuberculose em pacientes pediátricos: Como tem sido feito o diagnóstico? *Rev Paul Pediatr.* 2017;35(2):165-70. PMID: 28977322. doi: 10.1590/1984-0462/2017;35;2;00004.
2. Pequeno R, Paula J, Figueiredo L, et al. Diagnóstico e Prevenção da tuberculose na infância. *Rev de Pediatria SOPERJ.* 2010;11(1):04-09.
3. Chay JML, Villatoro CRM, Leal ILC. Caracterización clínica y epidemiológica, factores asociados a mortalidad y pronóstico de pacientes con meningitis tuberculosa en un hospital de Guatemala: Estudio de 65 casos confirmados por cultivo. *Rev Panam Infectol.* 2011;13(2):19-28.
4. Brasil. Ministério da Saúde. Secretaria de vigilância em saúde. Departamento de vigilância epidemiológica. Manual de recomendações para o controle da tuberculose no Brasil [Internet]. Brasília: Ministério da Saúde, 2011. Série A. Normas e Manuais Técnicos). Disponível em: http://bvsms.saude.gov.br/bvs/publicacoes/manual_recomendacoes_controle_tuberculose_brasil.pdf. Acessado em 2018 (27 abr).
5. World Health Organization (WHO). Global tuberculosis report 2015 [Internet]. 20 th ed. Geneva: World Health Organization; 2015. Available from: http://apps.who.int/iris/bitstream/10665/191102/1/9789241565059_eng.pdf?ua=1. [acessado em 27 abr 2018].
6. Coca AC, Marins M, Ferraz RF, Costa FAA. Tuberculose: formas clínicas e características epidemiológicas da população internada nos sanatórios de Campos de Jordão. *Rev Panam Infectol.* 2015;17(2):83-9.
7. Yasar KK, Pehlivanoglu F, Sengoz G, Ince ER, Sandikci S. Tuberculous meningoencephalitis with severe neurological sequel in na immigrant child. *J Neurosci Rural Pract.* 2011;2(1):77-9. PMID: 21716875. doi: 10.4103/0976-3147.80114.
8. Shrestha P, Paudyal B, Basnyat B. GeneXpert MTB/RIF assay as initial test for diagnosis of tuberculous meningitis. *BMJ Case Rep.* 2015;2015:1-3. PMID: 26071438. doi: 10.1136/bcr-2014-207502.